

Федеральное государственное бюджетное учреждение
«Научно-исследовательский институт онкологии имени Н.Н. Петрова»
Министерства здравоохранения Российской Федерации
(ФГБУ «НИИ онкологии им. Н.Н. Петрова» Минздрава России)

Бусько Е. А., Семиглазов В. В., Мищенко А. В., Черная А. В.,
Костромина Е. В., Семиглазова Т. Ю., Зайцев А. Н., Курганская И. Х.,
Рогачев М. В., Борсуков А. В., Сафронова М. А.

МЕТОДИЧЕСКИЕ РЕКОМЕНДАЦИИ ПО КОМПРЕССИОННОЙ СОНОЭЛАСТОГРАФИИ МОЛОЧНОЙ ЖЕЛЕЗЫ

Учебное пособие
для врачей ультразвуковой диагностики

Санкт-Петербург
2014

УДК 618.19-006:615.837.3(07)

ББК 55.6я7

Бусько Е. А., Семиглазов В. В., Мищенко А. В., Черная А. В., Костромина Е. В., Семиглазова Т. Ю., Зайцев А. Н., Курганская И. Х., Рогачев М. В., Борсуков А. В., Сафронова М. А. Методические рекомендации по компрессионной соноэластографии молочной железы: учебное пособие для врачей ультразвуковой диагностики. – СПб.: ?????????, 2014. – 20 с.

Настоящие Методические рекомендации подготовлены в федеральном государственном бюджетном учреждении «Научно-исследовательский институт онкологии имени Н.Н. Петрова» Министерства здравоохранения Российской Федерации.

Методические рекомендации предназначены для врачей ультразвуковой диагностики, занимающихся выявлением патологии молочных желез и имеющих опыт работы не менее 3 лет.

Коллектив авторов:

Бусько Е. А.¹, Семиглазов В. В.², Мищенко А. В.¹, Черная А. В.¹, Костромина Е. В.¹, Семиглазова Т. Ю.¹, Зайцев А. Н.¹, Курганская И. Х.¹, Рогачев М. В.¹, Борсуков А. В.³, Сафронова М. А.⁴

¹ФГБУ «НИИ онкологии им. Н.Н. Петрова» Минздрава России (Санкт-Петербург)

²ГБОУ ВПО ПСПбГМУ им. И.П. Павлова Минздрава России (Санкт-Петербург)

³Проблемная научно-исследовательская лаборатория «Диагностические исследования и малоинвазивные технологии» ГБОУ ВПО СГМА Минздрава России (Смоленск)

⁴ОГБУЗ «СООКД» (Смоленск)

Рецензент:

Семиглазов Владимир Федорович, член-корреспондент РАМН, доктор медицинских наук, профессор

Санкт-Петербург

2014

Оглавление

ВВЕДЕНИЕ	4
ОБЩИЕ РЕКОМЕНДАЦИИ	6
КОМПРЕССИЯ.....	7
РЕЖИМ СОНОЭЛАСТОГРАФИИ. РАМКА REGION OF INTEREST (ROI)	9
ОЦЕНКА ЖЕСТКОСТИ ОБРАЗОВАНИЯ.....	10
КАЧЕСТВЕННАЯ ОЦЕНКА ЖЕСТКОСТИ	11
КЛАССИФИКАЦИЯ ЭЛАСТОТИПОВ	12
КОЭФФИЦИЕНТ ЖЕСТКОСТИ STRAIN-RATIO	14
ПРОТОКОЛ СОНОЭЛАСТОГРАФИЧЕСКОГО ИССЛЕДОВАНИЯ	16
ОШИБКИ И СЛОЖНОСТИ ПРИ ПРОВЕДЕНИИ СОНОЭЛАСТОГРАФИИ	18
СПИСОК ЛИТЕРАТУРЫ:	20

Введение

Рак молочной железы (РМЖ) по данным общемировой статистики онкологических заболеваний по-прежнему является одной из ведущих проблем в онкологии. Сохраняются высокие показатели заболеваемости практически во всем мире. В ряде европейских стран и США удалось стабилизировать, а в некоторых странах и снизить смертность от РМЖ. Этому способствовало применение эффективного системного лечения, а также совершенствование и внедрение методов ранней диагностики заболевания.

Современная маммографическая (МГ) и ультразвуковая (УЗИ) техника обладает высокой чувствительностью и позволяет выявить образования молочных желез на доклинической стадии их развития. Однако дифференциальная диагностика некоторых патологических процессов затруднена, поскольку малые размеры и неясные лучевые характеристики зачастую не позволяют высказаться о характере патологии. Это нередко приводит к ложным заключениям и, соответственно, к длительному наблюдению при злокачественной опухоли или необоснованной биопсии при доброкачественном процессе. В большинстве случаев такие проблемы возникают при лучевой диагностике непальпируемых и минимальных форм РМЖ.

В настоящее время углубленно изучается новая ультразвуковая методика – соноэластография (СЭГ), способная оценить механические свойства изучаемых тканей, а именно, их жесткость. Применение этой методики при неясной клинико-инструментальной картине дает дополнительную информацию о

жесткости и характере структуры как исследуемого образования, так и окружающих его тканей. Многими исследованиями подтверждено, что использование СЭГ в совокупности с результатами МГ и УЗИ позволяет повысить эффективность дифференциальной диагностики доброкачественных и злокачественных образований молочных желез. Однако соноэластография, как и ультразвуковое исследование, являются операторозависимыми методами диагностики. Поэтому очень важно стандартизировать технику выполнения соноэластографии, чтобы получаемые результаты были легко воспроизводимы разными специалистами в области ультразвуковой диагностики. В данном пособии приводятся основные рекомендации, которые помогут специалистам освоить соноэластографию и эффективно ее использовать в дифференциальной диагностике образований молочных желез.

Общие рекомендации

1. Соноэластография (СЭГ) – это дополнительная, уточняющая методика, которая выполняется после исследования патологического очага в В-режиме и в режиме ЦДК/ЭД
2. Исследование не требует специальной подготовки пациента
3. Исследование проводится в стандартной позиции (положение на спине, руки заведены за голову)
4. После визуализации патологического очага в В-режиме активируется режим ELASTO и производится компрессия датчиком тканей молочной железы над образованием

Компрессия

1. Датчик устанавливается перпендикулярно анатомической зоне
2. Датчик должен касаться кожи, не деформируя ее (рис. 1)
3. Давление датчиком должно быть легче, чем при обычном исследовании молочной железы
4. Движения датчиком должны быть ритмичными, равномерными и производиться сверху вниз на глубину 1-2 мм
5. Скорость движений – 2 Hz (2 в секунду)

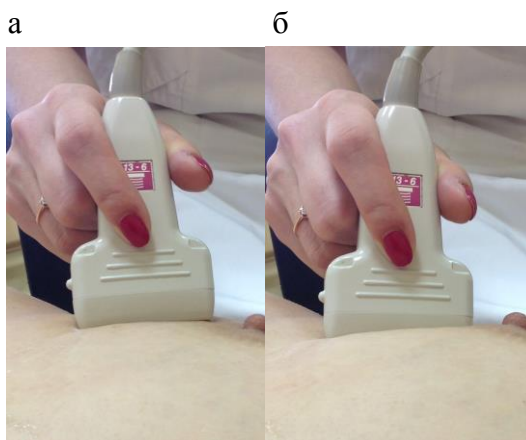


Рис. 1. Давление датчика на кожу пациентки:
а – правильное давление; б – сильное давление

6. Силу компрессии можно контролировать с помощью шкалы/графика компрессии, которые отображаются на мониторе (рис. 2)

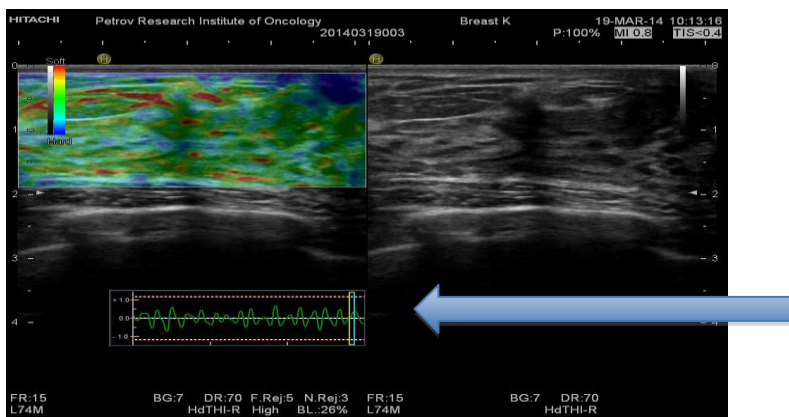
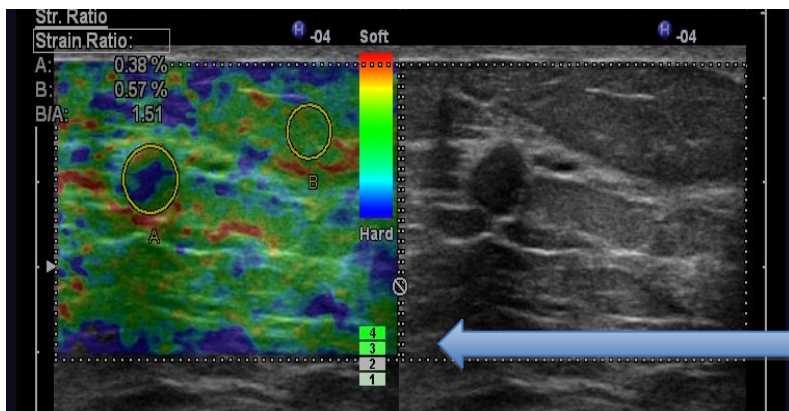


Рис. 2. Шкала/график компрессии

Режим соноэластографии. Рамка Region of interest (ROI)

1. Рамка ROI в режиме ELASTO должна захватывать и патологический очаг, и окружающие его ткани
2. Глубина рамки должна захватывать железу от кожи до грудной мышцы
3. Ширина рамки должна захватывать весь экран
4. Патологический очаг должен составлять не более $\frac{1}{4}$ ширины экрана (рис. 3)

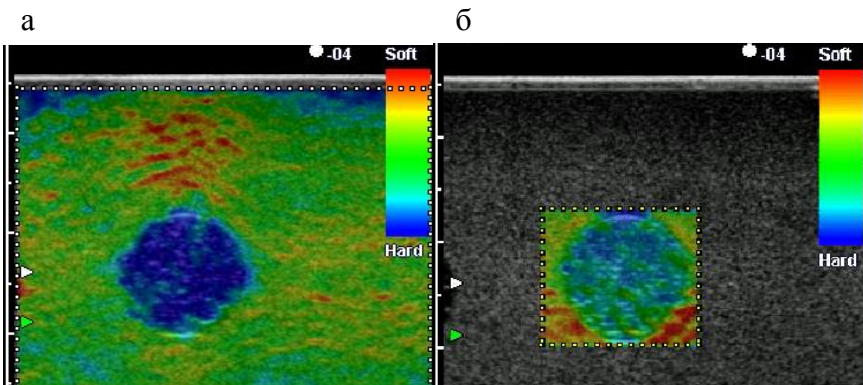


Рис. 3. Рамка ROI

а – правильное расположение рамки, б – неправильное расположение рамки

Оценка жесткости образования

1. После получения серий эластограмм с помощью кинопетли выбирается наиболее оптимальная эластограмма, на основе которой осуществляется качественная и количественная оценка жесткости образования
2. Качественная оценка жесткости образования осуществляется с помощью классификации эластотипов (5 эластотипов + BGR), разработанной японскими авторами Itoh A., Ueno E. et al. из университета Tsukuba (2006)
3. Количественная оценка – расчет коэффициента жесткости Strain-Ratio

Качественная оценка жесткости

1. Жесткость оценивается визуально с помощью цветовой шкалы (рис. 4)
2. Шкала отображается на мониторе и показывает, каким цветом картируются эластичные и жесткие участки (синее-жесткое, красное-мягкое)

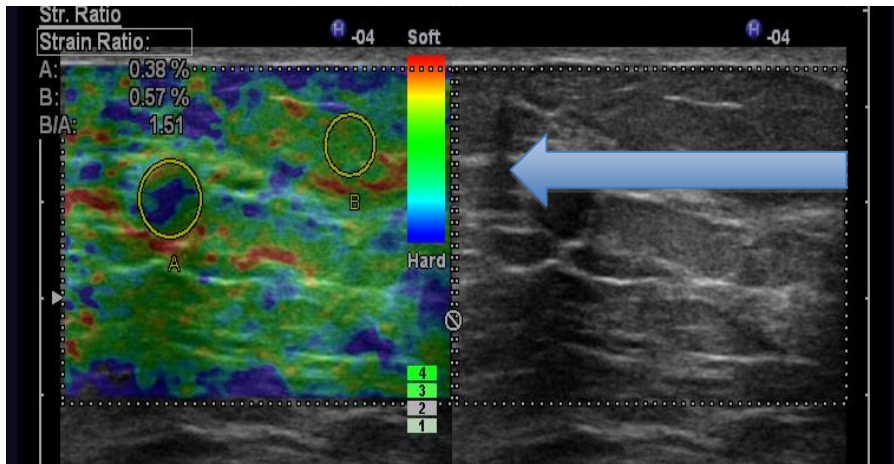


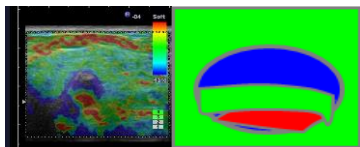
Рис. 4. Шкала цветокодирования

Классификация эластотипов

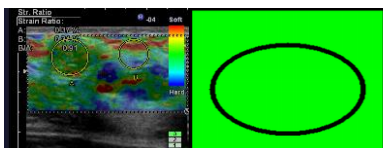
В зависимости от того, каким цветом или цветами картируется образование, его относят к определенному эластотипу согласно классификации (рис. 5)

Показатели цветовой шкалы

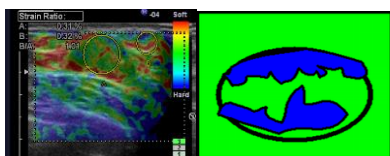
Эластотип



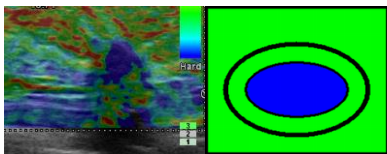
BGR (blue-green-red) эластотип имеет трехслойное окрашивание, картируется синим-зеленым-красным цветами. Такой тип картирования характерен для образований с жидким содержимым, для кист в том числе, и с густым содержимым



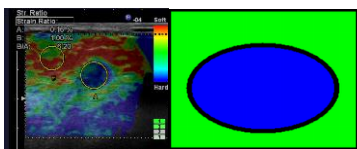
1-й эластотип имеет однотонное окрашивание, картируется зеленым цветом, характерен для липом



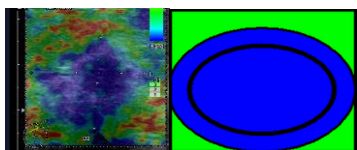
2-й эластотип имеет мозаичное окрашивание, картируется зеленым и синим цветами, характерен для незрелых фиброаденом, ангиолипом, локализованного фиброаденоматоза



3-й эластотип имеет двойное окрашивание, картируется синим цветом в центральной части и зеленым цветом по периферии, характерен для зрелых (кальцинированных) фиброаденом, рубцовых изменений молочной железы



4-й эластотип имеет однотонное окрашивание, картируется синим цветом, характерен для рака молочной железы



5-й эластотип имеет однотонное окрашивание, образование и окружающие его ткани картируются синим цветом, характерен для рака молочной железы с инфильтративным типом роста

Рис. 5. Классификация эластотипов по Itoh A., Ueno E. et al. (2006)

Коэффициент жесткости Strain-Ratio

Производится расчет отношения индексов эластичности двух зон. Измеряется жесткость патологического образования и референтной ткани – премаммарной клетчатки.

1. Чтобы произвести расчет коэффициента жесткости в измерениях, выбирается опция Strain-Ratio
2. Зона **A** устанавливается на премаммарную клетчатку (в идеале на том же уровне, что и патологический очаг)
3. Зона **B** устанавливается на патологический очаг
4. Поле измерения зоны **B** должна покрывать всю площадь патологического очага, поле измерения зоны **A** должно быть одинакового размера с зоной **B** (рис. 6)

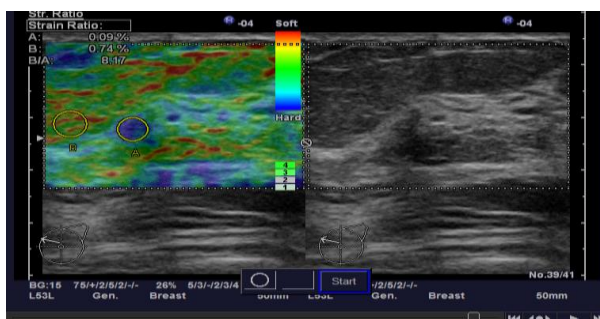


Рис. 6. Правильная установка зон измерения **A** и **B** для расчета коэффициента жесткости

5. Пороговое значение коэффициента жесткости, $StR_{\text{порг}}=4,0$ позволяет дифференцировать доброкачественные и злокачественные образования молочной железы с чувствительностью 97,5 % и специфичностью 80,7 % (Бусько Е. А., Мищенко А. В., Семиглазов В. В., 2013)

Протокол соноэластографического исследования

1. Описательная часть должна отображать качественные и количественные критерии жесткости, а именно, каким цветом картируется образование, какой эластотип определяется. Обязательно указывается коэффициент жесткости Strain-Ratio. Иногда следует указывать размеры в режиме соноэластографии, особенно если они отличаются от таковых в В-режиме (что может указывать на инфильтративный тип роста образования)
2. В заключении делается вывод о характере жесткости исследуемого образования. Превышают ли показатели жесткости образования пороговые значения или нет
3. По совокупности данных В-режима, цветового Доплеровского картирования и режима соноэластографии указывается категория по BI-RADS

Пример оформления протокола:

В правой молочной железе на 10 часах определяется образование размерами 21×19 мм, неправильной формы с нечеткими контурами. Образование имеет гипэхогенную неоднородную эхоструктуру, инфильтрирует премаммарную клетчатку, подрастает к коже. В режиме ЦДК и ЭК регистрируется асимметричный, гиповаскулярный тип кровотока. При соноэластографии образование картируется синим цветом (5 эластотип), размеры его составляют 23×21 мм, что соответствует инфильтративному типу роста, Strain Ratio = 11,03 (пороговое значение 4,0).

Выявлен правый аксиллярный лимфоузел размерами 20×17 мм, с нарушением кортикомедуллярной дифференцировки, кровотока асимметричный, гиперваскулярный. При СЭГ лимфоузел картируется синим цветом (5 эластотип) $StR = 17,32$ (пороговое значение 4,0).

Правые над- и подключичные лимфоузлы с сохраненной дифференцировкой, четких УЗ признаков вторичного изменения не выявлено.

В левой молочной железе на фоне диффузного фиброаденоматоза узловых и кистозных образований не выявлено. Левые аксиллярные, над- и подключичные лимфоузлы не изменены.

Заключение: Са правой молочной железы. Вторичное изменение правых аксиллярных лимфоузлов. BI-RADS 5.

Ошибки и сложности при проведении соноэластографии

При выполнении соноэластографии необходимо учитывать, что некоторые структурные характеристики опухоли могут затруднять интерпретацию визуальной картины. Поэтому при СЭГ, как и при других лучевых методах, могут быть как ложно-положительные, так и ложно-отрицательные заключения.

1. Показатели коэффициента жесткости при внутрипротоковых папилломах и протоковых формах карциномы *in situ* могут быть зачастую практически идентичными.
2. Карциномы муцинозного и папиллярного строения за счет отсутствия фиброзной десмопластической реакции нередко имеют схожую с доброкачественными образованиями ультразвуковую и соноэластографическую картину. Эти опухоли обычно округлые, с четко очерченными краями и часто характеризуются низкой жесткостью. Такие параметры новообразования нередко приводят к ложно-отрицательному заключению.
3. Зоны центрального некроза и участки геморрагии в опухоли могут уменьшать ее жесткость, что также может привести к ложно-отрицательным результатам.
4. Наличие в доброкачественном образовании крупных кальцинатов или участка организующейся гематомы может повысить его жесткость. В такой ситуации данные при СЭГ могут быть ложно-положительными.
5. В частности, при СЭГ наибольшие трудности в дифференциальной диагностике вызывают фиброаденомы. Среди доброкачественных образований фиброаденомы имеют самые высокие показатели жесткости. Нередко отмечается наличие обызвествлений в ее структуре.

6. Также была обнаружена зависимость между глубиной залегания исследуемого образования и качеством диагностики. Опухоли, находящиеся на глубине 1,5-2 см от кожи молочной железы, могут быть труднодоступны для исследования. Кроме того, недостаточная компрессия тканей железы во время исследования также может привести к ложному заключению.

Поэтому оценка первичного очага при любых сомнениях должна быть комплексной

Список литературы:

1. Бусько Е. А., Мищенко А. В., Семиглазов В. В. Роль порогового значения соноэластографического коэффициента жесткости в дифференциальной диагностике доброкачественных и злокачественных образований молочной железы // Кремлевская медицина. Клинический вестник. – 2013. – № 1 – С. 112-115.
2. Бусько Е. А., Мищенко А. В., Семиглазов В. В., Табагуа Т. Т. Эффективность УЗИ и соноэластографии в диагностике непальпируемых и пальпируемых образований молочной железы // Вопросы онкологии. – 2013. – № 3. – С. 375-381.
3. Busko E. A., Mishchenko A. V., Semiglazov V. V. Cutoff value of Sonoelastography Strain-Ratio for differentiation between benign and malignant breast lesions / European Congress of Radiology, March 7th – 11th. – Vienna, Austria, 2013.
4. Cosgrove D., Piscaglia F., Dietrich C. F. et al. EFSUMB Guidelines and Recommendations on the Clinical Use of Ultrasound Elastography // Endo heute. – 2013. – № 26. – P. 56.
5. Itoh A., Ueno E., Tohno E. et al. Breast disease: clinical application of US elastography for diagnosis // Radiology. – 2006. – № 239. – P. 341-350.
6. Ueno E. New quantitative method in breast elastography: fat lesion ratio (FLR) / Radiological Society of North America 93rd Scientific Assembly and Annual Meeting November 25th – 30th. – 2007, Chicago, USA.
7. Thomas A., Degenhardt F., Farrokh A., Wojcinski S., Slowinski T., Fischer T. Significant Differentiation of Focal Breast lesions: Calculation of Strain Ratio in Breast Sonoelastography // Academic Radiology. – 2010. – № 17(5). – P. 558-563.